

ОЦЕНКА СИСТОЛИЧЕСКОЙ ФУНКЦИИ И ПОКАЗАТЕЛЕЙ ДИССИНХРОНИИ У БОЛЬНЫХ ИНФАРКТОМ МИОКАРДА

Ярошук Н. А.¹, Кочмашева В. В.², Дитятев В. П.³

Цель. Изучить показатели систолической функции у больных острым инфарктом миокарда с зубцом Q, полученных в двухмерном режиме (2D ЭхоКГ), в сравнении с результатами, полученными при трехмерной визуализации в режиме реального времени (3D ЭхоКГ) и с помощью верифицирующих методик (компьютерной томографии). Исследовать показатели диссинхронии, возникающей при остром инфаркте из-за механической неоднородности миокарда.

Материал и методы. Обследовано 82 больных (61 мужчина и 21 женщина) в первые 6 дней ОИМ. Возраст пациентов составил 52 ± 21 лет. Группа сравнения состояла из 65 человек, сопоставимых по возрасту и полу, без клинических проявлений сердечно-сосудистой патологии. Всем пациентам проводились стандартные исследования, электрокардиография, суточное мониторирование ЭКГ, эхокардиография, ангиография, компьютерная томография (КТ). Механическая диссинхрония оценивалась по степени дисперсии во времени достижения минимального объема 16 сегментов, данный показатель определяли как индекс диссинхронии (SDI).

Результаты. Различия данных конечно-диастолического объема (КДО) в режиме 2D в сравнении с 3D), КДО в режиме 2D с КДО КТ было достоверным ($p=0,014$, $p<0,005$). Показатели ФВ и ИЛС были достоверно различны для режимов 2D и 3D ($p=0,0002$ и $p<0,005$). Значения ФВ при 3D и КТ достоверно не различались ($p=0,3$). SDI в группе больных ОИМ составил $6,8 \pm 2,7\%$, в группе сравнения – $2,9 \pm 1,6\%$. Различия показателей достоверно ($p<0,001$).

При переднем ИМ различия были определены между 1-сосудистым и 2-сосудистым, между 1-сосудистым и 3-сосудистым поражениями ($p<0,05$ и $p<0,005$). Различий SDI при 2-сосудистом и 3-сосудистом поражениях не получено.

Для больных с нижним инфарктом различия в значениях SDI были незначимы. У больных со значением SDI свыше 5,1 клинические осложнения (отек легких, ФЖ, атриовентрикулярная блокада высокой степени) наблюдались на 55% чаще ($p<0,05$, $r=0,35$). Отмечена связь между SDI и желудочковыми аритмиями высоких градаций ($p<0,005$, $r=0,48$).

Адекватная оценка систолической функции у больных инфарктом миокарда (ИМ) остается одной из важных проблем кардиологии. Высокая смертность, высокий риск развития фатальных осложнений в ранний период и сердечной недостаточности впоследствии повышают значимость точной и полной диагностики состояния миокарда у больных данной категории.

Показателей систолической функции довольно много. Сложно представить, что существовал бы один универсальный показатель способный отразить всё многообразие аспектов структуры и функции миокарда, которые и составляют его систолическую функцию [1]. До сих пор не существует единого мнения о степени значимости каждого из них.

Технический прогресс последних лет в разработке медицинского оборудования позволил использовать для оценки состояния миокарда сложные диагностические технологии – такие, как магниторезонансная томография, мультиспиральная компьютерная томография (КТ), позитронно-эмиссионная томография, рентгенконтрастная вентрикулография [2, 3]. Использование перечисленного диагностического оборудования, с одной стороны, повышает точность

Заключение. Трехмерная визуализация обеспечивает более точную оценку показателей систолической функции. Выявлена зависимость SDI от количества пораженных сосудов. Достоверность различий зависела от локализации инфаркта. SDI может характеризовать степень механической неоднородности при ОИМ, возможные клинические и аритмические осложнения.

Российский кардиологический журнал 2012, 4 (96): 13-17

Ключевые слова: инфаркт миокарда, систолическая функция, эхокардиография, индекс систолической диссинхронии.

¹ ГБУЗ СО Городская больница № 3, Каменск-Уральский; ² ГБУЗ СО Свердловская областная клиническая больница № 1, Екатеринбург; ³ ФПК и ПП ГОУ ВПО Уральская государственная медицинская академия, Екатеринбург, Россия.

Ярошук Н. А. – заведующая отделением функциональной диагностики, Кочмашева В. В. – д. м. н. заведующая отделением ультразвуковой диагностики, Дитятев В. П. – д. м. н., профессор кафедры терапии с курсом кардиологии.

*Автор, ответственный за переписку (Corresponding author): natalijayaroshchuk@mail.ru

ОИМ – острый инфаркт миокарда, ИМ – инфаркт миокарда, КДО – конечно-диастолический объем, ФВ – фракция выброса, КТ – компьютерная томография, ЭхоКГ – эхокардиография, 2D ЭхоКГ – эхокардиография в двухмерном режиме, 3D ЭхоКГ – эхокардиография в трехмерном режиме в реальном времени, SDI – индекс систолической диссинхронии, ИЛС – индекс локальной сократимости, Me – медиана, me – стандартное отклонение.

Рукопись получена 20.04.2012

Принята к публикации 16.07.2012

получаемых результатов, но, с другой, исключает широкое использование данных технологий по целому ряду причин (высокая стоимость, инвазивность, необходимость применения радионуклидных средств).

Эхокардиографическая оценка систолической функции является одной из наиболее известных и доступных в рутинной клинической практике. Ряд показателей систолической функции широко используется в клинической практике для определения тактики ведения больного, построения прогноза, осуществления контроля проводимого лечения [4]. В последнее время арсенал эхокардиографических методик существенно расширился. Помимо привычных одно- и двухмерных режимов визуализации появилась возможность исследовать систолическую функцию в трехмерном режиме в реальном времени (3D ЭхоКГ) [5–7].

В течение нескольких последних лет были проведены многочисленные исследования по сопоставлению данных, получаемых при оценке показателей с помощью 3D ЭхоКГ и показателей лучевых методов исследования (КТ, МРТ). Эти работы продемонстрировали достаточно высокую точность и воспроизво-

Таблица 1
Показатели глобальной и локальной систолической функции

	КДО мл (Me, 25–75)	ФВ% (Me, min-max)	ИЛС (Me, min-max)
2D ЭхоКГ (n=82)	97,34±17** (79–154)	48,6±7** (30–61)	1,21±0,11 (1,06–1,47)
3D ЭхоКГ (n=82)	104,8±16* (84–159)	51,3±8* (33–61)	1,27±0,14* (1,06–1,53)
Компьютерная томография (n=82)	106,7±16,2 (86–160)	52,5±8 (28–72)	

Примечания: * – достоверные различия для 2D и 3D ЭхоКГ (p<0,05); ** – достоверные различия для 2D ЭхоКГ и КТ.

димось полученных результатов исследования [8, 9]. Но в проведенных исследованиях не была широко представлена группа больных с нарушенной систолической функцией.

Ряд показателей глобальной и локальной систолической функции продолжает носить полуколичественный, соответственно, субъективный характер, не все из показателей в полной мере отражают механическую неоднородность миокарда, возникающую вследствие инфаркта. Расчет некоторых новых показателей является достаточно трудоемким и затратным по времени, невелик опыт их использования в рутинной клинической практике [10].

Все вышеперечисленное делает актуальной задачу исследования показателей глобальной и локальной систолической функции у больных острым инфарктом миокарда (ОИМ) в условиях обычного лечебного учреждения с использованием новых методик. Важным представляется сравнение результатов, получаемых с помощью новых и традиционных мето-

дик, а также изучение появившихся возможностей, в частности – исследовать показатели механической неоднородности миокарда.

Цель исследования – провести сравнительный анализ показателей глобальной и локальной систолической функции у больных ОИМ с зубцом Q, полученных с использованием общепринятых эхокардиографических методик в двухмерном режиме (2D ЭхоКГ) с результатами, полученными при 3D ЭхоКГ; данные сравнить с результатами КТ, проведенной этим больным; оценить степень диссинхронии, возникающей из-за механической неоднородности миокарда у больных с ИМ; выявить связь степени диссинхронии с осложнениями ОИМ и развитием аритмий.

Материал и методы

Обследовано 82 больных (61 мужчина и 21 женщина) в первые 6 дней ОИМ. Возраст пациентов составил 52±21 лет.

Всем пациентам проводились стандартные исследования: общеклинические лабораторные исследования включающие определение ферментов (КФК МВ, ЛДГ, АСТ, АСТ), количественный и качественный анализ тропонина, липидограмма; электрокардиография в 12 стандартных отведениях, суточное мониторирование ЭКГ (по Холтеру).

ЭхоКГ была выполнена на аппарате IE 33 (Philips) с использованием матричного датчика X-3.1 по стандартной методике, рекомендованной Американской Ассоциацией кардиологов. Использовались следующие проекции: по длинной и короткой осям на различных уровнях – митрального клапана, папиллярных мышц и верхушки. Из апикального доступа измерения проводились в позиции двух- и четырехкамерных изображений с определением линейных размеров, объемов полостей сердца в систолу и диастолу. Фракцию выброса определяли по методу Simpson. Допплерография осуществлялась в импульсном и постоянно-волновом режимах с оценкой клапанной регургитации. Оценка объемов при трехмерной визуализации проводилась с помощью режима «Full Volume» с последующей обработкой данных по программе Qlab 3DQ Advanced (Philips).

Механическая диссинхрония оценивалась по степени дисперсии во времени достижения минимального объема 16 сегментов. Для оценки степени диссинхронии использовался показатель Tmsv 16-SD – величина, характеризующая стандартное отклонение времени систолического сокращения между сегментами левого желудочка (16 сегментов за исключением апикального). Данный показатель определялся как индекс систолической диссинхронии (SDI).

Многопроекционная селективная коронарография выполнялась на ангиографическом комплексе Simens с использованием программного обеспечения

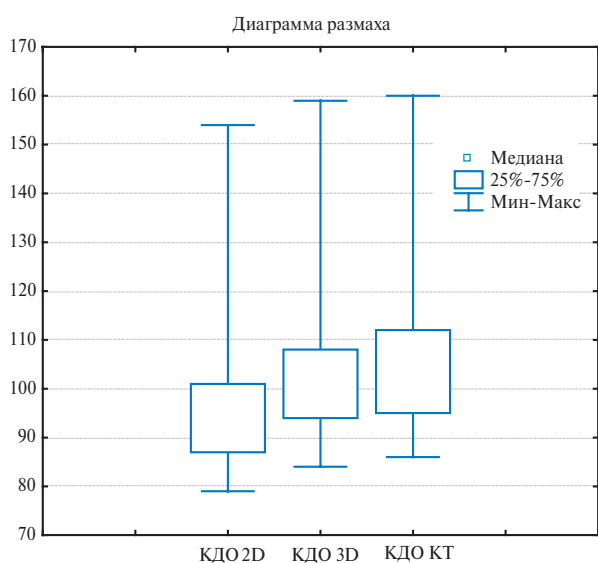


Рис. 1. Сравнение значений конечно-диастолического объема, рассчитанного различными методами.

Поражение коронарных артерий и локализация ОИМ

1-сосудистое (n=31)		2-сосудистое (n=36)		3-сосудистое (n=11)	
передний	нижний	передний	нижний	передний	нижний
12 (38,7%)	19 (61,3%)	25 (69,4%)	11 (30,6%)	8 (72,7%)	3 (27,3)

АСОМ.РС Lite 2.0. Оценивали локализацию, протяженность и степень стеноза венечных артерий. На вентрикулограммах анализировали регионарную сократительную функцию, линейные и объемные размеры полостей левого желудочка, рассчитывался ударный объем и фракция выброса.

Компьютерная томография была проведена на мультиспиральном 16-срезовом компьютерном томографе Brilliance СТ фирмы Philips с использованием рентгенконтрастного вещества (Omnipak). Полученное изображение обрабатывалось с помощью пакета просмотра кардиологических исследований. Была изучены общая и региональная функция левого желудочка, определены объемы левого желудочка в систолу и диастолу, фракция выброса (ФВ), произведена оценка сокращения различных сегментов миокарда.

Группа сравнения состояла из 65 человек, сопоставимых по возрасту и полу, без клинических проявлений сердечно – сосудистой патологии.

В исследование не включены больные с неудовлетворительной визуализацией сердца, с ХСН II ФК и выше, по классификации NYHA, с клапанными пороками сердца, нарушением проводимости, фибрилляцией предсердий и имплантированными ЭКС.

Статистическая обработка данных выполнена с помощью программы «Statistica 6.1» (StatSoft, USA). Для нормально распределенных показателей данные представлены в виде $Me \pm me$, где Me – медиана, me – стандартное отклонение. Количественные показатели с негаусовским распределением представлены в виде медианы (Me) и процентилей (25-й и 75-й). Для оценки различий между двумя выборками по уровню количественного признака использован U-критерий Манна-Уитни. Для выявления связей между сопоставляемыми показателями применялся метод рангового корреляционного анализа Спирмена. Статистически значимыми считались различия при $p < 0,05$.

Результаты и обсуждение

Значение показателей систолической функции, полученных с помощью различных методов, представлены в таблице 1.

Различие данных конечно-диастолического объема (КДО) при использовании визуализации в режиме 2D в сравнении с 3D в режиме реального времени

было достоверным ($p=0,014$). Достоверное и более значимое различие было получено при сравнении показателей КДО в режиме 2D с результатом компьютерной томографии ($p < 0,005$) (рис. 1).

Показатели ФВ и ИЛС были достоверно различны для эхокардиографических режимов 2D и 3D ($p=0,0002$ и $p < 0,005$). Значения ФВ, полученные с использованием 3D и компьютерной томографии достоверно не различались ($p=0,3$) (рис. 2). Значения ИЛС в режиме 2D: $1,21 \pm 0,11$; в режиме 3D, соответственно: $1,27 \pm 0,14$. Различие величин КДО при использовании визуализации в режиме 2D в сравнении с 3D в режиме реального времени было достоверным ($p=0,014$). ФВ и ИЛС были достоверно различны для режимов 2D и 3D ($p=0,0002$ и $p < 0,005$). SDI в группе больных ОИМ составил $6,8 \pm 2,7\%$, в группе сравнения – $2,9 \pm 1,6\%$. Получено достоверное различие показателей ($p < 0,001$).

Отмечена высокая корреляция между SDI и КДО ($r=0,75$, $p < 0,05$) и SDI и ФВ ($r=0,67$; $p < 0,05$). При увеличении значений КДО и КСО пропорционально увеличивались значения SDI. Значения SDI также пропорционально повышались при снижении ФВ.

Результаты исследования свидетельствуют о том, что, оценивая в 3D режиме объемные показатели и рассчитывая с их помощью ФВ, возможно получить данные, наиболее приближенные к показателям

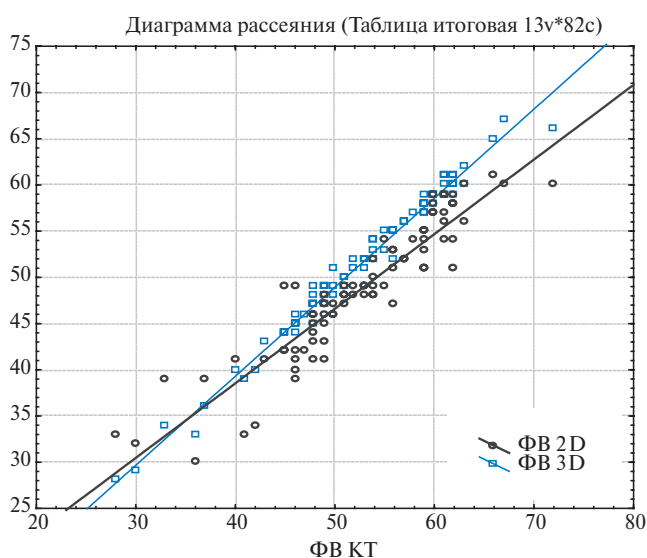


Рис. 2. Сравнение значений фракции выброса, рассчитанной различными методами.

Таблица 3

Величина SDI в зависимости от локализации ОИМ и количества пораженных артерий

1-сосудистое n=31 M, me		2-сосудистое n=36 M, me		3-сосудистое n=11 M, me	
передний	нижний	передний	нижний	передний	нижний
2,9±1,4	4,9±1,5	5,3±1,3	5,6±1,4	5,9±1,7	5,8±1,6

более точных инвазивных методик. Это согласуется с результатами многочисленных зарубежных, в том числе мультицентровых, исследований [11–13]. Применение данных методик для исследования больных ОИМ позволит увеличить объективность оценки как исходных показателей систолической функции, так и динамики их изменений, ответа на лечебные мероприятия.

Все известные на сегодняшний день методы определения нарушений локальной систолической функции основаны на визуальном восприятии оператором сегментов с нормальной или со сниженной сократимостью, что затрудняет воспроизводимость и безусловно снижает объективность оценки [14, 15]. Показатель SDI определяется автоматически и не требует длительного дополнительного времени для расчетов после определения КДО и КСО в программе постпроцессинговой обработки. По нашему предположению, он может выступать дополнительным независимым показателем механической неоднородности миокарда, в возникновении которой у больных ОИМ ведущую роль играет нарушение локальной систолической функции. На сегодняшний день этот показатель наиболее часто используется для отбора больных на ресинхронизирующую терапию, оценки ее эффективности и практически не изучено изменение SDI у больных ОИМ. В связи с вышеизложенным нам показалось важным оценить возможность применения данного показателя у больных ОИМ, а также оценить его взаимосвязь с различными клиническими осложнениями течения ОИМ.

По локализации ИМ все больные распределились следующим образом: передний – 49 (60%), нижний – 33 (40%).

У четырех больных поражения коронарного русла при ангиографии не выявлено. В таблице 2 приведены распределение больных по количеству пораженных артерий и варианты поражения коронарных артерий при различных локализациях инфаркта.

Значения SDI для больных с ИМ различной локализации представлены в таблице 3.

Для больных с передней локализацией ИМ значимые различия были определены между одно-сосудистым и двух-сосудистым ($p < 0,05$), а также между одно-сосудистым и трех-сосудистым поражениями ($p < 0,005$). Различий между значениями SDI при двух-сосудистом и трех-сосудистом поражениях получено не было.

Для больных с нижним ИМ различия в значениях SDI при различных вариантах поражения коронарного русла были незначимы.

Данный факт можно объяснить тем, что при нижней локализации ИМ единственным пораженным сосудом была доминирующая правая коронарная артерия, окклюзия или субтотальное поражение которой приводили к формированию большой зоны поражения и более выраженным нарушениям региональной сократимости.

При сопоставлении различных клинических осложнений ОИМ (отек легких, ФЖ, атриовентрикулярная блокада высокой степени), имевших место в группе наблюдаемых больных, отмечена связь со значением SDI. Из числа больных со значением SDI свыше 5,1 (51 пациент), клинические осложнения наблюдались у 30 пациентов, что на 55% чаще, чем среди пациентов с более низкими значениями SDI ($p < 0,05$, $r = 0,35$).

Более сильная связь отмечена между SDI и желудочковыми аритмиями (ЖА) высоких градаций (по классификации Lown: частые – более 30 в час, парные полиморфные желудочковые экстрасистолии, пароксизмы желудочковой тахикардии), относящиеся к потенциально опасным формам желудочковых аритмий. Из 66 пациентов со значением SDI свыше 4,5 желудочковые аритмии высоких градаций регистрировались у 58 пациентов, что на 70% чаще, чем у пациентов со значением SDI от 3,1 до 4,5 ($p < 0,005$, $r = 0,48$).

Заключение

Приведенные данные свидетельствуют о том, что трехмерная визуализация обеспечивает более точную оценку региональной и глобальной систолической функции в группе больных ОИМ.

1. Значения КДО, ФВ, ИЛС достоверно различались в зависимости от способа визуализации (2D и 3D ЭхоКГ).

2. Получены достоверные различия SDI у больных ОИМ и в группе сравнения.

3. Выявлена зависимость SDI от количества пораженных сосудов. Достоверность различий зависела от локализации инфаркта (при передней локализации ОИМ).

4. SDI может выступать как дополнительный показатель, характеризующий степень механической неоднородности при ОИМ, а также позволять прогнозировать возможные клинические и аритмические осложнения.

Литература

- Alekhin M. N., Sidorenko B. A. Modern approaches to an echocardiographic assessment of systolic function of heart. *Cardiology*; 2007, 7: 4–12. Russian (Алехин М. Н., Сидоренко Б. А. Современные подходы к эхокардиографической оценке систолической функции сердца *Кардиология*; 2007, 7: 4–12).
- Belenkov Yu. N., Thornvov S. K. The function diagnostics of cardiovascular diseases. M.: GEOTAR-media; 2007, pp.355–412. Russian (Беленков Ю. Н. Терновой С. К. Функциональная диагностика сердечно-сосудистых заболеваний. М.: ГЭОТАР-Медиа; 2007, с. 355–412).
- Jenkins C., Bricknell K., Chan Comparison of two- and three-dimensional echocardiography with segmental magnetic resonance imaging for evaluating left ventricular volume and ejection fraction over time in patients with healed myocardial infarction. *Am J Cardiol.*; 2007; Feb. 1: 99–101.
- Larose E., Rod s-Cabau J., MD, Pibarot P. Predicting Late Myocardial Recovery and Outcomes in the Early Hours of ST-Segment Elevation Myocardial Infarction. Traditional Measures Compared with Microvascular Obstruction, Salvaged Myocardium, and Necrosis Characteristics by Cardiovascular Magnetic Resonance. *J. Am J Cardiol.* 2010; 55:2459–69.
- Jenkins C., Chan J., Hanekom L. et al. Accuracy and feasibility of online 3-dimensional echocardiography for measurement of left ventricular parameters. *J Am Soc Echocardiogr*, 2006; 19 (9):1119–28.
- Corsi C., Lang R. M., Veronesi F. et al. Volumetric Quantification of Global and Regional Left Ventricular Function from Real-Time Three-Dimensional Echocardiographic Images, *Circulation*, 2005; 112:1161–70.
- Sugeng L., Mor-Avi V., Lang R. M. Three-dimensional echocardiography: coming of age. *Heart*, 2008; 94:1123–25.
- Nesser H. J., Sugeng L., Corsi C. et al. Volumetric analysis of regional left ventricular function with real-time three-dimensional echocardiography: validation by magnetic resonance and clinical utility testing. *Heart*, 2007; 93:572–8.
- Hare J. L., Jenkins C., Nakatani S. et al. Feasibility and clinical decision-making with 3D echocardiography in routine practice. *Heart*, 2008; 94:440–5.
- Lang R. M., Dent J. M. Three-Dimensional Echocardiography: Is it ready for Everyday Clinical Use? *J Am Coll Cardiol Img*, 2009; 2:114–7.
- Leung K., Bosch J. G. Automated border detection in three-dimensional echocardiography: principles and promises. *Eur. J. Echocardiography*, 2010; 11 (2):97–1084.
- Soliman O. I. I., Van Dalen B. M., Geleijnse M. Semi-automated left ventricular function assessment by real-time three-dimensional echocardiography is ready for prime time. *European Heart Journal*, 2009; 30 (Abstract Supplement):342.
- Muraru D., Badano L. P., Piccoli G. Validation of a novel automated border-detection algorithm for rapid and accurate quantitation of left ventricular volumes based on three-dimensional echocardiography. *European Journal of Echocardiography*, 2010; 11 (4):359–68.
- Alonso L., Hari P., Pidlaon P. Acute myocarditis: can novel echocardiographic techniques assist with diagnosis? *Eur. J. Echocardiography*, 2010; 11 (3):125–30.
- De Castro S., Faletra F. MD; DiAngelantonio E. et al. Tomographic Left Ventricular Volumetric Emptying Analysis by Real-Time 3-Dimensional Echocardiography Influence of Left Ventricular dysfunction With and Without Electrical Dysynchrony. *Circulation: Cardiovascular Imaging*, 2008; 1:41–8.

Assessment of systolic function and dyssynchrony parameters in patients with myocardial infarction

Yaroshchuk N. A.¹, Kochmasheva V. V.², Dityatev V. P.³

Aim. To investigate the parameters of systolic function in patients with acute Q-wave myocardial infarction (AMI), comparing the results of two-dimensional echocardiography (2D EchoCG), three-dimensional real-time EchoCG (3D EchoCG), and computed tomography (CT) as a verification method. To study the parameters of dyssynchrony, which develops due to mechanic myocardial heterogeneity in AMI patients.

Material and methods. In total, 82 patients (61 men and 21 women; mean age 52±21 years) were examined within the first 6 days of AMI. The comparison group, comparable by age and sex, included 65 individuals without clinically manifested cardiovascular pathology. All participants underwent standard examinations, electrocardiography (ECG), 24-hour ECG monitoring, EchoCG, angiography, and CT. Mechanic dyssynchrony was assessed by dispersion of the time to the minimal volume of 16 segments (strain dyssynchrony index, SDI).

Results. The difference for end-diastolic volume (EDV; 2D vs. 3D EchoCG and 2D EchoCG vs. CT) was statistically significant (respective *p*-values 0,014 and <0,005). Ejection fraction (EF) and local contractility index (LCI) were significantly different for 2D vs. 3D EchoCG (*p*=0,0002 and <0,005, respectively). EF values were similar for 3D EchoCG and CT (*p*=0,3). SDI values in AMI patients were significantly higher than in the comparison group participants (6,8±2,7% vs. 2,9±1,6%; *p*<0,001). In patients with anterior AMI, the SDI differences were observed for one vs. two-

vessel (*p*<0,05) and one vs. three-vessel pathology (*p*<0,005), but not for two vs. three-vessel pathology.

Patients with inferior AMI did not demonstrate any marked differences in SDI values. Among patients with SDI >5,1, the incidence of clinical complications (pulmonary edema, ventricular fibrillation, high-grade atrioventricular block) was higher by 55% (*p*<0,05; *r*=0,35). SDI was also associated with high-grade ventricular arrhythmias (*p*<0,005; *r*=0,48).

Conclusion. Three-dimensional visualization provides an opportunity to assess systolic function parameters more accurately. SDI values were linked to the number of affected coronary vessels. The significance of the observed differences was related to AMI localization. SDI could be regarded as a determinant of both mechanical myocardial heterogeneity and the risk of clinical and arrhythmic complications in AMI.

Russ J Cardiol 2012, 4 (96): 13-17

Key words: myocardial infarction, systolic function, echocardiography, index of systolic dyssynchrony.

¹City Clinical Hospital No. 3, Kamensk-Uralsky; ²Sverdlovsk Region Clinical Hospital No. 1, Yekaterinburg; ³Ural State Medical Academy, Yekaterinburg, Russia.