

К ВОПРОСУ О ПРИЧИНАХ ДИССОЦИАЦИИ МЕЖДУ ОБЪЕМОМ ТРОМБОЭМБОЛИИ АРТЕРИАЛЬНОГО РУСЛА ЛЕГКИХ И СТЕПЕНЬЮ ДИСФУНКЦИИ ПРАВОГО ЖЕЛУДОЧКА

Лишманов Ю. Б., Панькова А. Н., Завадовский К. В.

Цель. Изучить возможные причины диссоциации между объемом легочной эмболии и степенью дисфункции ПЖ.

Материал и методы. Пациентам с ТЭЛА (основная группа, n=37) и большим ишемическим заболеванием сердца НК I–II ФК по NYHA (группа сравнения, n=15) выполнена радионуклидная равновесная томографикулография, перфузионная сцинтиграфия легких и определение концентрации стабильных метаболитов оксида азота, эндотелина-1 и 6-кето-простагландина F1 α в плазме крови.

Результаты. Радионуклидные показатели, сократимость правого желудочка у пациентов с ТЭЛА были статистически значимо ниже таковых в группе сравнения. При среднем объеме эмболии не было выявлено корреляции между количеством гипоперфузируемых легочных сегментов и степенью дисфункции ПЖ. У пациентов с ТЭЛА уровень эндотелина-1, стабильных метаболитов оксида азота и стабильного метаболита простагландин-6 – 6-кето-простагландина-F1 α в плазме крови были достоверно более высокими по отношению к таковым в группе сравнения.

Заключение. Наиболее значимыми сцинтиграфическими показателями дисфункции ПЖ у пациентов с ТЭЛА являются: снижение фракции выброса, ударного объема, а также максимальной скорости изгнания и средней скорости наполнения. Одной из причин диссоциации между объемом эмболии и степенью дисфункции ПЖ может быть дисбаланс в системе гуморальной регуляции тонуса сосудистого русла легких.

Российский кардиологический журнал 2012, 3 (95): 28-32

Ключевые слова: тромбоемболия; радионуклидная томографикулография; правый желудочек.

Федеральное государственное бюджетное учреждение – Научно-исследовательский институт кардиологии Сибирского отделения РАМН, Томск, Россия.

Лишманов Ю. Б. – д.м.н., профессор, член-корр. РАМН, руководитель лаборатории радионуклидных методов исследования; Панькова А. Н. – аспирант лаборатории радионуклидных методов исследования; Завадовский К. В.* – к.м.н., старший научный сотрудник лаборатории радионуклидных методов исследования.

*Автор, ответственный за переписку (Corresponding author): konstz@cardio.tsu.ru

6-кето-ПГ F1 α – 6-кето-простагландина F1 α ; СВ – алгоритм расчета объема камер сердца, основанный на определении счета импульсов в камерах сердца; ICOPER – International Cooperative Pulmonary Embolism Registry, M – среднее арифметическое; NO – оксид азота; NO₂ – нитрат-анион; NO₃ – нитрит-анион; NYHA – Нью-Йоркская ассоциация кардиологов; p – уровень статистической значимости; r – коэффициент корреляции; SB – алгоритм расчета объема камер сердца, основанный на определении площади поверхности желудочков; SD – стандартное отклонение; VB – алгоритм расчета объема камер сердца, основанный на определении анализа числа вокселей для каждой из сердечных полостей в систолу и диастолу; БЛС – бронхолегочный сегмент; ВМН – время максимума наполнения; КДО – конечно-диастолический объем; КСО – конечно-систолический объем; МБк – Мега Беккерель; мЗв – мили Зиверт; МСИ – максимальная скорость изгнания; МСН – максимальная скорость наполнения; ПЖ – правый желудочек; РТВГ – радионуклидная томографикулография; ССН/3 – средняя скорость наполнения за 1/3 диастолы; ТЭЛА – тромбоемболия легочной артерии; УО – ударный объем; ФВ – фракция выброса; ФК – функциональный класс; ЭТ-1 – эндотелин-1.

Рукопись получена 29.02.2012

Принята к публикации 16.04.2012

По данным Всемирной организации здравоохранения, тромбоемболия легочной артерии (ТЭЛА) является третьей по распространенности причиной смерти при сердечно-сосудистых заболеваниях после острого коронарного синдрома и инсульта [1]. Чаще всего ТЭЛА представляет собой осложнение первичного тромботического процесса в венах нижних конечностей, реже – в системе верхней полой вены, венах таза и правых камерах сердца [2]. Уменьшение емкости артериального легочного русла при тромбоемболии приводит к повышению сосудистого сопротивления, гипертензии в малом круге кровообращения и развитию правожелудочковой недостаточности.

По данным международного регистра ICOPER (International Cooperative Pulmonary Embolism Registry), именно дисфункция правого желудочка является наиболее значимым предиктором внутригоспитальной летальности. Голландские ученые из группы Rutger Van der Meer [3] считают, что отсутствие признаков дисфункции правого желудочка (ПЖ) имеет 100% отрицательное предсказательное значение в плане развития неблагоприятных исходов ТЭЛА в течение 3 месяцев наблюдений.

Из сказанного следует, что оценка сократительной функции ПЖ является важным звеном в диагностическом алгоритме лучевого обследования пациентов с подозрением на ТЭЛА [1]. Наряду с такими общепринятыми методами как двухмерная эхокардиография и магнитно-резонансная томография, оценка функции ПЖ может быть выполнена при помощи радионуклидной томографикулографии (РТВГ). Данный метод позволяет получать трехмерное изображение желудочков сердца и вычислять основные гемодинамические показатели: фракцию выброса, конечный систолический и диастолический объемы, ударный объем, максимальную скорость изгнания и наполнения, среднюю скорость наполнения за 1/3 диастолы левого и правого желудочков и др. [4].

В то же время есть данные, что степень дисфункции правого желудочка при ТЭЛА далеко не всегда пропорциональна объему легочной эмболии. Так, еще в 1966 году академик В. В. Парин убедительно доказал, что сама по себе механическая обтурация даже значительной части сосудистого русла легких не вызывает существенных нарушений гемодинамики.

Функциональные показатели правого желудочка сердца у пациентов с ТЭЛА и в группе сравнения по данным радионуклидной томовентрикулографии (M±SD)

Показатель	1	2	Mann-Whitney (U-Test) p ₁₋₂
	Группа пациентов с ТЭЛА	Группа сравнения	
ФВ (%) СВ	48,01±13,31	60,92±10,47	0,001
ФВ (%) VB	42,80±12,53	53,84±8,63	0,001
КДО _(мл)	201,43±76,98	175,76±27,79	0,98
КСО _(мл)	122,22±72,72	107,25±55,63	0,01
УО _(мл)	79,17±20,96	93,38±15,66	0,01
МСИ _(КДО/с)	-1,86±0,72	-2,78±0,79	0,0003
МСН _(КДО/с)	1,45±0,66	2,02±0,74	0,007
ССН/3 _(КДО/с)	0,85±0,45	1,41±0,52	0,0002

Примечание: p – уровень статистической значимости.

При этом как в зарубежной, так и в отечественной научной периодике практически отсутствуют работы, посвященные изучению причин диссоциации между выраженностью тромбоэмболии легочной артерии и степенью дисфункции правого желудочка.

Цель работы – изучить возможные причины диссоциации между объемом легочной эмболии и степенью дисфункции ПЖ.

Материал и методы

В ходе работы были обследованы 37 пациентов с ТЭЛА – 21 мужчины, 16 женщин (средний возраст – 60,3±12,1 лет), находившихся на госпитализации в клиниках НИИ кардиологии Сибирского отделения РАМН в 2006–2010 гг. Диагноз ТЭЛА был верифицирован при помощи вентилиционно – перфузионной сцинтиграфии и/или мультиспиральной рентгеновской компьютерной томографии сосудов легких.

Функциональное состояние правого желудочка оценивали по данным радионуклидной равновесной томовентрикулографии. Сцинтиграфическое исследование сократимости сердца выполняли не позднее 2 дней после постановки диагноза ТЭЛА.

В качестве группы сравнения (контроль) были обследованы 15 больных ишемической болезнью сердца НК I–II ФК по NYHA (средний возраст – 56,3±8,3 лет, 10 мужчин, 5 женщин). Критериями исключения из исследования для пациентов обеих групп явились: фибрилляция предсердий, ортопноэ в состоянии функционального покоя, кардиомиопатии, хронические обструктивные болезни легких, пороки сердца и другие (помимо ТЭЛА) патологические процессы, которые могли явиться причиной правожелудочковой недостаточности.

Радионуклидную равновесную томовентрикулографию выполняли с эритроцитами, мечеными *iv vivo* ^{99m}Tc-пирофосфатом. Для этого выполняли внутривенное введение стерильного раствора препарата «Пирфотех» (Диамед, Россия), а через

30 минут – 1–1,5 мл ^{99m}Tc-натрия пертехнетата активностью 13–15 МБк/кг. Детекторы гамма-камеры устанавливали в положение 90° по отношению друг к другу, при этом орбита вращения составляла 180° вокруг левой половины тела пациента. Поворот детекторов происходил в автоматическом пошаговом режиме с углом смещения 2,8° по нециркулярной траектории с максимальным приближением детекторов к поверхности тела пациента. Запись информации была выполнена в матрицу 64'64 в 128 проекциях с экспозицией 30 секунд на кадр. Представительный сердечный цикл был разделен на 16 кадров.

Обработка томовентрикулограмм включала получение аксиальных срезов исследуемой области (по серии нативных изображений) и последующую реконструкцию сечений сердца по короткой оси (AutoSPECT+ ver: 3.5). Анализ полученной информации проводили при помощи специализированной программы Quantitative Blood Pool SPECT (QBS) 2.0. Данный программный пакет позволяет производить вычисление основных параметров внутрисердечной гемодинамики на основании трех алгоритмов: (а) определение площади поверхности желудочков – Surfaces-based (SB); (б) счет импульсов в камерах сердца – (СВ) и (в) анализ числа вокселей для каждой из сердечных полостей в систолу и диастолу – Volume-based (VB).

Определяли следующие параметры гемодинамики: конечно-диастолический (КДО ПЖ), конечно-систолический (КСО) и ударный (УО) объемы; максимальную скорость изгнания и наполнения (МСИ и МСН), а также среднюю скорость наполнения за 1/3 диастолы (ССН/3) и время максимума наполнения (ВМН).

Все сцинтиграфические исследования были выполнены на томографической двудетекторной гамма-камере «Forte» производства фирмы «Philips» с использованием параллельных высокоразрешающих коллиматоров (Rembrandt™) и настройкой окна дифференциального дискриминатора на фотопик

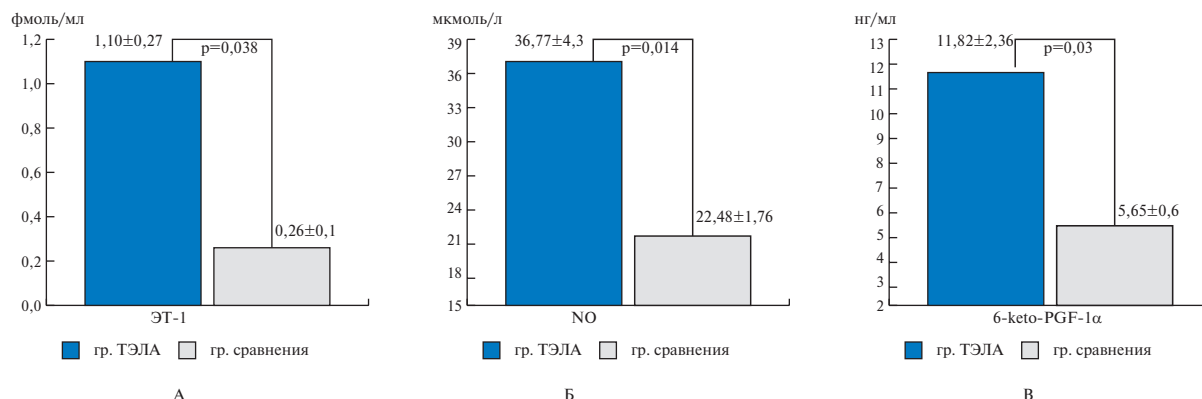


Рис. 1. Различия в содержании эндотелина-1 плазмы крови (А), суммарной концентрации стабильных метаболитов оксида азота (Б) и стабильного метаболита простаглицлина – 6-кето-простаглицлина F1a у больных с ТЭЛА и пациентов группы сравнения.

140±10% КэВ. Лучевая нагрузка на все тело составила 0,006 мЗв/МБк, что не превышало предельно допустимую дозу (50 мЗв/год) для данной категории пациентов (БД).

Изменение характера гуморальной регуляции сосудистого тонуса легких оценивали по уровню стабильных метаболитов оксида азота (NO, NO₂, NO₃), эндотелина-1 (ЭТ-1) и 6-кето-простаглицлина F1 б (6-кето-ПГ F1α) в плазме крови. Плазменный уровень эндотелина-1 был измерен при помощи неконкурентного иммуноферментного анализа с использованием наборов Biomedica (Австрия). Определение уровня общего NO, нитритов (NO₂) и нитратов (NO₃) в плазме крови осуществляли с помощью наборов R&P System (США). Содержание стабильных продуктов деградации монооксида азота в плазме крови определяли по методу Грисса колориметрически. Концентрацию 6-кето-простаглицлина определяли методом иммуноферментного анализа с использованием набора фирмы «Enzo».

Статистическую обработку результатов выполняли при помощи программы MYSTAT 12 Version (SYSTAT Software, Inc, 2007). Данные представлены в виде среднего арифметического ± стандартное отклонение (M±SD). Полученные данные не подчинялись закону нормального распределения (по критерию Колмогорова-Смирнова), в связи с чем достоверность межгрупповых различий оценивали по непараметрическому критерию Mann-Whitney, взаимосвязь – по критерию Pearson.

Результаты и обсуждение

Как следует из таблицы, у пациентов с легочной эмболией, по отношению к пациентам группы сравнения, отмечались достоверно более низкие показатели фракции выброса и ударного объема правого желудочка. Конечно-систолический объем правого желудочка был достоверно более высоким в группе пациентов с ТЭЛА. Значения МСН, ССН/3 в группе пациентов с ТЭЛА были достоверно сниженными,

а МСИ, наоборот, увеличенными, по сравнению с пациентами без легочной эмболии, что отражает замедление процессов наполнения и изгнания крови в рассматриваемой камере сердца. Эти факты можно объяснить увеличенной постнагрузкой на ПЖ, обусловленной, в свою очередь, повышенным давлением в легочных артериях у пациентов с ТЭЛА. Систолическое давление в правом желудочке, определенное по записи доплеровского спектра трикуспидальной регургитации, оказалось повышенным до 51,88±25,49 мм рт.ст. Эти скинтиграфические находки так же, как и рассмотренные выше изменения ФВ и объемных показателей, являются проявлением дисфункции правого желудочка у пациентов с ТЭЛА.

Результаты статистической обработки показали, что средний объем легочной эмболии, определенный по числу гипо- и аперфузированных бронхолегочных сегментов (БЛС), составил 4,87±2,86; минимальное значение данного показателя соответствовало 1, максимальное – 11 сегментам. Объем легочной эмболии имел слабую положительную корреляцию с КДО (r=0,23) и КСО (r=0,3) и отрицательную – с фракцией выброса (r=-0,29) правого желудочка. На основании полученных данных можно сделать вывод, что с увеличением объема эмболии происходит дилатация правого желудочка и ухудшается его глобальная сократительная функция. При анализе графиков зависимости между объемом эмболии и основными показателями сократимости ПЖ становится очевидным, что при среднем объеме эмболии (от 3 до 7 БЛС) показатели сократимости ПЖ могут варьировать в довольно широких пределах. При малом и большом объеме эмболии показатели сократимости закономерно имели, соответственно, нормальные или сниженные значения.

Повторно проведя корреляционный анализ между количеством гипоперфузируемых легочных сегментов и функциональными показателями ПЖ (КДО, КСО и ФВ) у пациентов с объемом эмболии

от 3 до 7 БЛС, мы не выявили достоверной зависимости (коэффициенты корреляции составили, соответственно: $r=-0,07$; $r=0,02$; и $r=-0,18$).

Таким образом, можно говорить о наличии диссоциации между сократимостью ПЖ и объемом эмболии при средних значениях последней. Этот феномен может быть связан с вазоконстрикцией легочных артериол, которые не подверглись эмболизации [5]. Кроме того, известно, что повышенный тонус легочных артериол мышечного типа может иметь место не только в ближайшее время после эмболии, но и сохраняться в хронической фазе [6].

Одним из факторов возникновения легочного артериолоспазма при ТЭЛА может явиться и дисбаланс в системе гуморальных вазоактивных веществ [5]. К их числу относятся, например, вазоконстриктор эндотелин-1 (ЭТ1) и вазодилаторы – оксид азота (NO) и простаглицлин.

В нашем исследовании уровень эндотелина-1 в плазме крови у больных с ТЭЛА, по отношению к пациентам группы сравнения, был достоверно выше (рис. 1 А).

Эндотелин-1 – крупный полипептид эндотелиального происхождения, является одним из наиболее сильных вазоконстрикторов [7]. В ходе экспериментальных исследований, выполненных Lee J. et al. [8], было показано, что у животных с моделированной легочной эмболией уровень ЭТ-1 в плазме крови достоверно превышает таковой в контроле. Экспериментальные исследования экспрессии генов ЭТ-1 легочной тканью подтверждают роль данного вазоактивного вещества в патогенезе легочной гипертензии (ЛГ) при ТЭЛА. Вместе с тем, до сих пор не установлено, причиной или следствием повышенного легочного давления является повышенная продукция ЭТ-1 [9]. В то же время прессорное воздействие ЭТ-1 лимитируется экстракцией его компонентов легочной тканью и освобождением эндогенных вазодилаторов – простагландина I_2 и оксида азота. Уровни последних в настоящем исследовании также были достоверно более высокими, нежели в группе сравнения (рис. 1 Б, В).

Простаглицлин I_2 – продукт метаболизма арахидоновой кислоты с мощным вазодилатирующим эффектом, уровень которого в плазме крови оценивают по концентрации его стабильного метаболита – 6-кето-простагландина- $F1\alpha$. Простаглицлин- I_2 ингибирует высвобождение серотонина из тромбоцитов, а также снижает его захват легочной тканью.

Эндогенный оксид азота образуется из L-аргинина и молекулярного кислорода при помощи NO-синтаз. По своему действию NO является мощным вазодилатором, селективно действующим на сосуды малого круга кровообращения. Кроме того, оксид азота способен стимулировать либерацию эндотели-

ального простаглицлина и угнетать синтез тромбоксана A_2 , что потенцирует вазодилатацию [10].

Результаты корреляционного анализа между объемом эмболии и биохимическими маркерами легочной гипертензии показали, что ни один из подвергнутых анализу гуморальных факторов не имел достоверной корреляции с количеством гипоперфузируемых легочных сегментов. В то же время концентрация эндотелина-1 достоверно отрицательно коррелировала с фракцией выброса ПЖ ($r=-0,22$). В данном аспекте полученные данные согласуются с результатами работы Gutte H. et al., в которой было показано, что у пациентов с ТЭЛА уровень ЭТ-1 в крови хорошо коррелирует с давлением в легочной артерии [9]. Группой исследователей под руководством Andeas Kjaer et al. из Копенгагена [11], было установлено, что уровень ЭТ-1 в плазме крови увеличивается в ответ на расширение объема правого желудочка и его перегрузку давлением. Необходимо отметить, что у пациентов с ТЭЛА именно правожелудочковая дисфункция ухудшает прогноз, а также приводит к увеличению смертности по сравнению с больными, имеющими нормальную функцию ПЖ. Концентрация стабильных метаболитов оксида азота имела отрицательную корреляционную связь с фракцией выброса ($r=-0,25$) и ударным объемом правого желудочка ($r=-0,25$). На наш взгляд, повышенную концентрацию NO у пациентов с ТЭЛА можно рассматривать как маркер легочной гипертензии, поскольку повышение уровня данного маркера является результатом активации индуцибельной и/или эндотелиальной формы NO-синтазы, которая, как известно, увеличивает свою активность при ЛГ [12] и гипоксии [13].

В данном исследовании нами не было обнаружено достоверной корреляционной связи между показателями функции ПЖ и уровнем стабильного метаболита простаглицлина I_2 6-keto-PGF- 1α . Мы связываем это с тем, что нормальный уровень данного маркера может наблюдаться как у пациентов без выраженного дисбаланса гуморальных факторов вазоконстрикции, так и у больных с истощенной простаглицлин-синтезирующей функцией легочного эндотелия [6].

Заключение

Резюмируя результаты работы, необходимо отметить, что наиболее информативными скинтиграфическими показателями дисфункции ПЖ у пациентов с ТЭЛА являются: снижение фракции выброса, ударного объема, а также максимальной скорости изгнания и средней скорости наполнения правого желудочка. Полученные данные подтверждают нашу гипотезу о том, что выраженность правожелудочковой дисфункции далеко не всегда пропорциональна объему легочной эмболии при средних значениях последней. Особенно ярко отсутствие такой зависимости проявляется при среднем объеме эмболии,

когда клиническая картина наименее специфична, а нарушение функции правого желудочка может достигать значительной выраженности. Одной из причин такой диссоциации может быть вазоконстрикция легочных артериол, которые не подверглись эмболизации. Наличие корреляционных связей между скинтиграфическими проявлениями сократительной дисфункции правого желудочка и уровнем вазоактивных субстанций свидетельствует об адекватности использования метода радионуклидной

томовентрикулографии для идентификации поражения правого желудочка у пациентов с ТЭЛА.

Благодарности

Авторы приносят искреннюю благодарность сотрудникам клиничко-диагностической лаборатории НИИ кардиологии СО РАМН Суловой Т.Е., Трубачевой О.А., Кологировой И.В. и Гусаковой А.М. за методическую помощь.

Работа выполнена при поддержке фонда РФФИ (номер гранта 09–04–99084–р_офи).

Литература

1. Torbicki A., Perrier A., Konstantinides S., et al. ESC Committee for Practice Guidelines (CPG). Guidelines on the diagnosis and management of acute pulmonary embolism: the Task Force for the Diagnosis and Management of Acute Pulmonary Embolism of the European Society of Cardiology (ESC). *Eur. Heart J.* 2008; 29 (18):2276–2315.
2. Anderson F.A.Jr., Spencer F.A. Risk factors for venous thromboembolism. *Circulation* 2003; 107:9–16.
3. Meer van der R.W., Pattynama P.M., van Strijen M.J., et al. Right ventricular dysfunction and pulmonary obstruction index at helical CT: prediction of clinical outcome during 3-month follow-up in patients with acute pulmonary embolism. *Radiology.* 2005; 235 (3):798–803.
4. Daou D., Coaguila C., Helal B.O., et al. Repeatability of left and right ventricular function measured with ECG-gated blood-pool SPECT versus planar radionuclide cardiac angiography. *J. Nucl. Med.* 2001; 42:137–141.
5. Said S.I. Mediators and modulators of pulmonary arterial hypertension. *Am J Physiol Lung Cell Mol Physiol.* 2006; 291 (4):547–558.
6. Stratmann G., Gregory GA. Neurogenic and humoral vasoconstriction in acute pulmonary thromboembolism. *Anesth Analg.* 2003; 97 (2):341–54.
7. Gomazkov O.A. Endothelin in Cardiology: molecular, physiological and pathological aspects. *Kardiologija* 2001; 2:50–56. Russian (Гомазков О.А. Эндотелин в кардиологии: молекулярные, физиологические и патологические аспекты. *Кардиология* 2001; 2:50–56).
8. Lee J., Chun Y., Lee I., et al. Pathogenic Role of Endothelin 1 in Hemodynamic Dysfunction in Experimental Acute Pulmonary Thromboembolism. *Am J Respir Crit Care Med.* 2001; 164:1282–1287.
9. Gutte H. Neuroendocrine activation and diagnostics in pulmonary embolism: Translational studies. *Dan Med Bull.* 2011; 58 (3): B4258.
10. Ignarro L.J., Cirino G., Casini A. et al. Nitric oxide as a signaling molecule in the vascular system: an overview. *J. Cardiovasc Pharmacol.* 1999; 34 (6):879–886.
11. Kjaer A., Hesse B. Heart failure and neuroendocrine activation: diagnostic, prognostic and therapeutic perspectives. *Clin Phys Funct Imag.* 2001; 21:661–672.
12. Berger R.M., Geiger R., Hess J., et al. Altered arterial expression patterns of inducible and endothelial nitric oxide synthase in pulmonary plexogenic arteriopathy caused by congenital heart disease. *Am. J. Respir. Crit. Care Med.* 2001; 163 (6):1493–1499.
13. Fagan K.A., Morrissey B., Fouty B.W., et al. Upregulation of nitric oxide synthase in mice with severe hypoxia-induced pulmonary hypertension. *Respir. Res.* 2001; 2 (5):306–313.

Possible causes of dissociation between pulmonary embolism volume and right ventricular dysfunction degree

Lishmanov Yu. B., Pankova A. N., Zavadovskiy K. V.

Aim. To study possible causes of the dissociation between pulmonary embolism volume and right ventricular (RV) dysfunction degree.

Material and methods. The main group included 37 patients with pulmonary embolism (PE); the comparison group consisted of 15 patients with coronary heart disease (CHD) and NYHA functional class (FC) I–II heart failure (HF). All participants underwent ventilation-perfusion lung scintigraphy, gated blood pool single photon emission computed tomography (GBPS), and the measurement of plasma levels of stable NO metabolites, endothelin-1, and 6-keto-prostaglandin (Pg) F1 α .

Results. In PE patients, RV contractility parameters were significantly lower than those in the comparison group. Among patients with moderate PE volume (3–7 bronchopulmonary segments), no correlation was observed between the number of hypoperfused segments and RV dysfunction degree. In PE patients, compared to the comparison group, plasma levels of endothelin-1, stable NO

metabolites, and stable prostacyclin metabolite 6-keto-Pg F1 α were significantly higher.

Conclusion. In PE patients, the most important GBPS parameters of RV dysfunction included reduced ejection fraction, stroke volume, peak ejection rate, and mean filling rate. The dissociation between PE volume and RV dysfunction degree could be caused by disturbed humoral regulation of pulmonary vascular tone.

Russ J Cardiol 2012, 3 (95): 28-32

Key words: pulmonary embolism, gated blood pool SPECT, right ventricle.

Research Institute of Cardiology, Siberian Branch, Russian Academy of Medical Sciences, Tomsk, Russia.